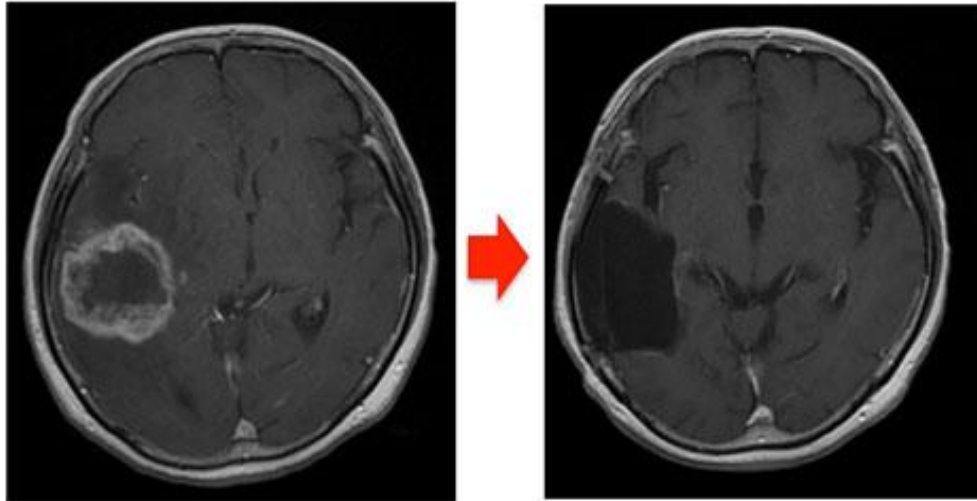


顕微鏡下腫瘍摘出術(悪性神経膠芽腫)



摘出前

摘出後

腫瘍は全摘出されています！！